

## Références ANPGM

Date de création : Juillet 2016

## Contributeurs

### Rédaction

Jun 2016

**Dr Élise Schaefer**, CHU de Strasbourg, Strasbourg  
**Dr Corinne Collet**, Hôpital Lariboisière, AP-HP, Paris  
Membres du Centre de Référence des Maladies Osseuses Constitutionnelles

### Vérification

Juillet 2016

**Groupe de Travail N°2 - Filière OSCAR**  
Ce document a été approuvé par le Comité de Direction  
et le Comité Représentatif de la Filière

### Mise à jour

Mars 2018

**Dr Élise Schaefer**, CHU de Strasbourg, Strasbourg  
**Dr Corinne Collet**, Hôpital Lariboisière, AP-HP, Paris  
Membres du Centre de Référence des Maladies Osseuses Constitutionnelles  
**Pr Federico Di Rocco**, Hôpital femme Mère Enfant, Lyon  
Centre de référence des craniosténoses et malformations cranio-faciales

### Approbation

Bureau ANPGM

## Sommaire

1 / PRÉSENTATION DES CRANIOSTÉNOSES SYNDROMIQUES .....	2
2 / DIAGNOSTIC .....	4
3 / PHÉNOTYPES ET GÉNOTYPES .....	6
4 / MÉTHODES DE DIAGNOSTIC MOLÉCULAIRE .....	6
A. CAS INDEX	
B. EXPLORATION DES APPARENTÉS D'UN SUJET ATTEINT	
C. DIAGNOSTIC PRÉNATAL	
5 / ARBRE DÉCISIONNEL .....	8

# Craniosténose

## 1 / PRÉSENTATION DES CRANIOSTÉNOSES SYNDROMIQUES

### 1.1 Définition et généralités

Les craniosténoses se définissent par une fermeture prématurée d'une ou plusieurs sutures du crâne. Toutes les sutures (coronale, métopique, sagittale, lambdoïde) peuvent être impliquées. Les craniosténoses peuvent concerner une seule (monosuturale) ou plusieurs sutures (multisuturale). En fonction de la suture touchée, la forme du crâne change : une craniosténose de la suture sagittale est responsable d'une **scaphocéphalie** (allongement antéropostérieur du crâne avec front bombant), celle de la métopique d'une **trigonocéphalie** (front triangulaire), celle d'une coronale ou d'une lambdoïde d'une **plagiocéphalie** (orbite attirée vers le haut, l'arrière et l'extérieur) et celle des deux coronales d'une **brachycéphalie** (raccourcissement antéropostérieur du crâne avec élargissement transversal). Le diagnostic est suspecté cliniquement devant une anomalie de la forme du crâne et confirmé si besoin par l'imagerie.

La prévalence de cette malformation est d'environ 1/2500 naissances. La plupart des craniosténoses sont des scaphocéphalies isolées (non syndromiques). L'étiologie est généralement inconnue mais des facteurs environnementaux et/ou génétiques peuvent intervenir. Une anomalie moléculaire est identifiée dans environ 20% des cas, ce taux correspondant aux craniosténoses syndromiques qui se définissent par une atteinte d'une ou plusieurs sutures comme signe clinique principal associé à d'autres signes cliniques (dysmorphie faciale, anomalie des extrémités, déficience intellectuelle...). Il existe à ce jour plus de 100 syndromes avec craniosténoses décrits. Ces craniosténoses syndromiques doivent être distinguées des craniosténoses « secondaires » des maladies métaboliques.

Sur le plan génétique, les craniosténoses syndromiques liées à une anomalie chromosomique sont minoritaires (20% des cas environ), et concernent majoritairement la suture métopique ou sagittale. D'autres signes sont généralement associés, et notamment une déficience intellectuelle. Dans ce cas, la CGH-array (ACPA) permet de faire le diagnostic d'une délétion ou duplication chro-

mosomique. Les craniosténoses syndromiques sont majoritairement d'origine monogénique (environ 80% des cas), avec un mode de transmission principalement autosomique dominant, et concernent le plus souvent la suture coronale. Il en résulte que la fréquence des plagiocéphalies et des brachycéphalies liées à une suture prématurée d'une ou des deux sutures coronales, est approximativement de 1 pour 10000 naissances. Les autres sutures peuvent également être concernées : ainsi on observe une pansynostose évolutive isolée dans le syndrome de Crouzon, ou associée à des anomalies des extrémités dans les syndromes d'Apert ou de Pfeiffer. A ce jour, 19 craniosténoses syndromiques sont définies, de pronostic très variable. L'analyse moléculaire permet de confirmer le diagnostic clinique et d'apprécier l'évolutivité de l'atteinte.

### 1.2 Présentations cliniques

Les principaux signes cliniques des craniosténoses syndromiques sont les suivants :

- **Syndrome d' Apert ou Acro-céphalo-syndactylie type 1** : craniosténose bicoronale associée à des syndactylies osseuses et membranaires totales ou partielles des quatre extrémités, affectant les deuxième, troisième et quatrième doigts, à une dysmorphie faciale (hypoplasie de l'étage moyen) et une déficience intellectuelle fréquente, en relation le plus souvent avec des malformations cérébrales. Des anomalies viscérales sont également rapportées (cardiaques, gastro-intestinales).
- **Syndrome de Pfeiffer ou Acro-céphalo-syndactylie type 2** : brachycéphalie (craniosténose bicoronale) ou crâne en trèfle (pansynostose), toujours associée à une anomalie des extrémités de type hallux/pouces larges et déviés, une syndactylie partielle des mains et des pieds et une dysmorphie faciale en relation avec une hypoplasie modérée à sévère de l'étage moyen de la face. Un retard de développement est possible mais inconstant. Des complications neurologiques sont possibles (surdité, hydrocéphalie, épilepsie). Des malformations ORL sont rapportées (atrésie des choanes, fente palatine, anomalies laryngo-trachéales).

# Craniosténose

## 1 / PRÉSENTATION DES CRANIOSTÉNOSES SYNDROMIQUES

- **Syndrome de Saethre-Chotzen ou Acro-céphalo-syndactylie type 3** : craniosténose unicoronale avec malformation des membres (syndactylie membraneuse partielle 2-3 ou 3-4, hallux valgus, clinodactylie). L'atteinte de la suture sagittale ou métopique est possible. Il existe une grande variabilité phénotypique inter- et intrafamiliale. L'intelligence est normale.
- **Syndrome de Couzon** : craniosténose coronale ou pansynostose évolutive avec hypoplasie du massif facial sans anomalie des extrémités. Les complications auditives, olfactives, visuelles et neurologiques (hydrocéphalie, engagement des amygdales cérébelleuses, HTIC) sont fréquentes. La déficience intellectuelle est rare si la prise en charge est correcte.
- **Syndrome de Couzon – acanthosis nigricans** : syndrome de Couzon avec hyperpigmentation de la peau de début néonatal ou d'apparition plus tardive.
- **Syndrome de Muenke** : craniosténose coronale uni ou bilatérale pouvant être associée à des anomalies des extrémités (phalanges intermédiaires en dé à coudre, épiphyses en cônes, fusions carpiennes ou tarsiennes, brachydactylie). L'intelligence est souvent normale mais une déficience intellectuelle est possible.
- **Craniosténose de type Boston** : craniosténose touchant différentes sutures plus ou moins associée à des métatarsiens courts. L'intelligence est normale.
- **Craniosténose de type 3** : craniosténose coronale (uni ou bilatérale) et/ou sagittale syndromique liée au gène TCF12. Anomalies des membres et déficience intellectuelle sont rares. Pénétrance d'environ 50%.
- **Craniosynostose de type 4** : craniosténose de type Couzon-like. Il s'agit d'une craniosténose complexe avec atteinte principalement de la suture sagittale et souvent associée à un retard psychomoteur.
- **Craniosynostose de type 5 ou Syndrome de Kreiborg-Pakistani** : craniosténose multisuturale de type Couzon avec ou sans anomalies dentaires se transmettant sur un mode autosomique récessif.
- **Craniosynostose de type 6** : brachycéphalie avec déficience intellectuelle.
- **Syndrome de Baller-Gerold** : craniosténose AR avec anomalies de la portion radiale des membres, des vertèbres, génito-urinaires et dermatologiques.
- **Dysplasie cranio-fronto-nasale** : brachycéphalie associée à des anomalies faciales (hypertélorisme, microcéphalie, fente labiale ou palatine, malformation des osselets avec surdité...), des ongles striés, une déficience intellectuelle, des anomalies de squelette (dysplasie des clavicules, scoliose, premiers orteils larges et courts, brachydactylie, clinodactylie...), des anomalies des tissus mous et des malformations diverses (hernie diaphragmatique, hypospadias, agénésie du corps calleux...). Le phénotype est étonnamment plus sévère chez les filles que chez les garçons.
- **Syndrome de Carpenter de type 1** : craniosténose le plus souvent de type trigonocéphalie associée à des anomalies des extrémités de type brachydactylie, syndactylie et/ou polydactylie pré-axiale. Les patients peuvent également présenter des malformations cardiaques, une hernie ombilicale, des anomalies dentaires (rétention des dents de lait, hypodontie), obésité, une déficience intellectuelle et un hypogonadisme.
- **Syndrome de Carpenter de type 2** : syndrome de Carpenter de type 1 avec défauts de latérisation décrits.
- **Syndrome de Beare-Stevenson** : craniosynostose associée à des malformations crâniofaciales (auriculaires, hypoplasie de l'étage moyen, dent néonatale), des anomalies cutanées (cutis gyrata, acanthosis nigricans, appendices cutanés, un cordon ombilical proéminent, des mamelons surnuméraires) et des anomalies ano-génitales. La déficience intellectuelle est constante.
- **Syndrome de Jackson-Weiss** : acrocéphalie ou turicéphalie associée à des anomalies uniquement des membres inférieurs (gros orteils larges et déviés avec anomalies radiologiques associées). Phénotype chevauchant avec les syndromes de Couzon, Pfeiffer et Apert. L'intelligence est normale.
- **Syndrome d'Antley-Bixler de type 1** : brachycéphalie coronale ou lambdoïde associée à une atrésie des choanes et des anomalies des membres (synostose radio-humérale, camptodactylie, contractures, angulation fémorale). Des malformations variées peuvent être observées. Le pronostic intellectuel est variable.
- **Syndrome d'Antley-Bixler de type 2** : syndrome d'Antley-Bixler de type 1 avec anomalies de la stéroïdogénèse et génito-urinaires.

# Craniosténose

## 2 / DIAGNOSTIC

Certaines craniosténoses syndromiques sont cliniquement reconnaissables sans ambiguïté, comme le syndrome d'Apert. D'autres sont identifiables aisément si toutes les caractéristiques phénotypiques sont rassemblées (ex : Syndrome de Pfeiffer ou de Saethre-Chotzen). Cependant, dans des formes très modérées non attendues, les formes évolutives ou encore chevauchantes, il est souvent nécessaire de réaliser un diagnostic moléculaire pour confirmer le diagnostic et en permettre le typage (ex : Syndrome de Crouzon-like ou syndrome avec atteintes des coronales). Il est donc nécessaire d'adapter l'analyse moléculaire au syndrome recherché. Le séquençage haut débit par panels de gènes est tout à fait adapté pour les craniosténoses syndromiques atypiques ou évolutives observées chez le nouveau-né et l'enfant. L'analyse moléculaire est dans ces formes, un outil essentiel pour confirmer le diagnostic clinique, le préciser (syndrome de Crouzon FGFR2 versus syndrome Crouzon avec acanthosis nigricans FGFR3) et permettre d'en apprécier l'évolutivité pronostique. En effet, le risque de reprise chirurgicale peut varier selon le type de mutation (Ex: syndrome Muenke).

### 2.1 Outils diagnostiques

Le diagnostic de craniosténose est clinique. En effet, la déformation du crâne est assez caractéristique pour désigner la ou les sutures atteinte(s). Un bilan d'imagerie peut être utile en cas de doute diagnostique pour confirmer la présence de craniosténose et le type d'atteinte (radiographies ou scanner osseux du crâne et/ou échographie des sutures par un radiologue entraîné) et l'éventuel retentissement intracrânien (TDM et/ou IRM cérébrale). Par ailleurs, des radiographies des extrémités sont utiles pour déterminer le type d'anomalies (duplication hallux/pouce, épiphyse en cônes, anomalies des phalanges...) caractéristiques. L'association à d'autres malformations (cérébrales, cardiaques, rénales, génitales) peut aussi parfois orienter le diagnostic.

Le séquençage des gènes FGFR3, TWIST1 et TCF12 est nécessaire pour différencier le syndrome de Muenke, de Saethre-Chotzen de la craniosynostose type 3. Dans ces deux dernières formes, la méthodologie choisie par le laboratoire doit permettre de détecter les délétions et les duplications de ces gènes. En effet, selon l'anomalie moléculaire, la sévérité de l'atteinte peut être variable.

De même, les mutations identifiées dans les gènes FGFR2, IL11RA ou ERF peuvent présenter des phénotypes chevauchants définissant le syndrome de Crouzon ou syndromes Couzon-like. Ce groupe de dysmorphies crouzonoïdes peut évoluer lentement et se traduire initialement par une fermeture isolée de la suture sagittale ce qui peut conduire au mauvais diagnostic de scaphocéphalie isolée, sans l'utilisation de la biologie moléculaire pour rectifier le diagnostic et donc le pronostic.

L'association d'une recherche moléculaire et cytogénétique est d'autant plus nécessaire dans les formes atypiques ou encore, dans des formes diagnostiquées tardivement sur des troubles cognitifs.

**La découverte d'une craniosténose doit conduire à un bilan de retentissement (Fond d'oeil, HTIC). En l'absence de diagnostic syndromique, un bilan métabolique s'impose pour dépister les craniosténoses secondaires à une maladie métabolique (PAL, Ph, Ca, PTH...).**

### 2.2 Diagnostics différentiels

En présence d'une scaphocéphalie et d'une diminution des phosphatases alcalines (PAL), il faut rechercher la présence de mutations du gène ALPL responsable d'un défaut de la minéralisation de la matrice osseuse. Ce gène est inclus dans le panel « craniosténoses ».

- Brachycéphalie ou plagiocéphalie cliniquement « isolée » : Syndrome de Muenke / craniosténose de type 3 / craniosténose de type 6 / craniosténose de Boston.
- Crouzon « like » : Syndrome de Crouzon / craniosténose de type 4 / craniosténose de type 5
- Syndrome de Saethre-Chotzen / syndrome de Baller-Gerold (autosomique récessif) qui se définit par une craniosténose coronale associée à une anomalies du rayon radial et un retard de croissance avec une possible poïkilodermie, lié à des mutations dans le gène RECQL4 (8q24.3)
- Syndrome d'Antley-Bixler de type 1 / Syndrome d'Antley-Bixler de type 2 lié à des mutations du gène POR responsable d'une craniosténose associée à une ambiguïté génitale et des troubles de la stéroïdogenèse
- Syndrome de Carpenter / syndrome de Greig lié à des mutations du gène GLI3 entraînant un hypertélorisme, une macrocéphalie avec bosses frontales proéminentes, et une polysyndactylie souvent préaxiale au niveau des pieds et post-axiale au niveau des mains.

# Craniosténose

## 2 / DIAGNOSTIC

### 2.3 Table des formes cliniques de craniosténoses syndromiques, et des données génétiques connues

Syndrome/pathologie	MIM de la pathologie	N° Orphanet	Gène	Nom du gène	Transmission	Chromosome/gène	MIM du gène	Observations biologiques
Syndrome d'Apert ou acro-céphalo-syndactylie de type 1	101200	87	FGFR2	Fibroblast growth factor receptor 1	AD	8p11.23	136350	Gain de fonction
Syndrome de Pfeiffer	101600	3258	FGFR1 FGFR2	Fibroblast growth factor receptor 1/2	AD	8p11.23	136350 176943	Gain de fonction
Syndrome de Crouzon	123500	207	FGFR2	Fibroblast growth factor receptor 2	AD	10q26.13	176943	Gain de fonction
Syndrome d'Antley-Bixler de type 1	207410	83	FGFR2	Fibroblast growth factor receptor 2	AD	10q26.13	176943	Gain de fonction
Syndrome d'Antley-Bixler de type 2	201750	63269	POR	Cytochrome P450 reductase	AR	7q11.23	124015	Perte de fonction
Syndrome de Beare Stevenson	123790	1555	FGFR2	Fibroblast growth factor receptor 2	AD	10q26.13	176943	Gain de fonction
Syndrome de Jackson-Weiss	123150	1540	FGFR1 FGFR2	Fibroblast growth factor receptor 2	AD	10q26.13	136350 176943	Gain de fonction
Syndrome de Crouzon-acanthosis nigricans	612247	93262	FGFR3	Fibroblast growth factor receptor 3	AD	4p16.3	134934	Gain de fonction
Syndrome de Muenke	602849	53271	FGFR3	Fibroblast growth factor receptor 3	AD	4p16.3	134934	Gain de fonction
Syndrome de Saethre-Chotzen	101400	794	TWIST1	Twist, drosophila, homolog of, 1	AD	7p21.1	601622	Perte de fonction
Craniosynosténose de type Boston	604757	1541	MSX2	Muscle segment homeobox, drosophila, homolog of, 2	ND	5q35.2	123101	Gain de fonction
Trigonocephalie isolée	614485	3366	FREM1	Fras1-related extra-cellular matrix protein 1	AD	9p22.3	608944	Perte de fonction
Craniosynosténose de type 3	615314	35099	TCF12	Transcription factor 12	AD	15q21.3	600480	Perte de fonction
Craniosténose de type 4	600775	3267	ERF	Ets2 repressor factor	AD	19q13.2	611888	Perte de fonction
Craniosynosténose de type 5	614188	284149	IL11RA	Interleukin 11 receptor, alpha	AR	9p13.3	600939	Perte de fonction
Craniosynosténose de type 6	616602	35099	ZIC1	Zinc finger protein of cerebellum 1	AD	3q24	600470	-
Craniosynosténose de type 7	617439	-	SMAD6 BMP2	Modulateur de la transcription/ligand	AD	15q22.31	602931	Perte de fonction
Craniosténose de type scaphocéphalie	615529	35093	ALX4	Aristaless-like 4	AD	11q11.2	168500	Gain de fonction
Craniosténose non syndromique de type plagio-céphalie	601380	ND	EFNA4	Ephrin A4	AD?	1q21.3	601380	Perte de fonction
Dysplasie cranio-fronto-nasale	304110	1520	EFNB1	Ephrin b1	XLD	Xq13.1	300035	Interférence cellulaire
Syndrome de Carpenter de type 1 ou acrocéphalo-syndactylie de type 2	201000	65759	RAB23	Ras-associated protein	AR	6p12.1-	606144	Perte de fonction
Syndrome de Carpenter de type 2	614976	65759	MEGF8	Multiple epidermal growth factor-like domains 8	AR	19q13.2	604267	Perte de fonction
Syndrome de Baller-Gerold	218600	1225	RECQL4	RECQ protein-like 4	AR	8q24.3	603780	Perte de fonction

AD : Autosomique dominant; AR : autosomique récessif; XLD : dominant lié à l'X

# Craniosténose

## 3 / PHÉNOTYPES ET GÉNOTYPES

Syndrome d'Apert ou acro-céphalo-syndactylie de type 1	Mutations récurrentes dans <i>FGFR2</i> : p.Pro252Arg, p.Ser253Arg
Syndrome de Pfeiffer	Mutation récurrente dans <i>FGFR1</i> : p.Pro252Arg dans 10% des cas 10% dans les autres exons de <i>FGFR1</i> 80 % des mutations dans l'exon 8 et 10 de <i>FGFR2</i>
Syndrome de Crouzon	80 % des mutations dans l'exon 8 et 10 de <i>FGFR2</i> 20% dans les autres exons de <i>FGFR2</i>
Syndrome de Crouzon - acanthosis nigricans	Mutation récurrente dans <i>FGFR3</i> : p.Ala391Glu
Syndrome de Muenke	Mutation récurrente dans <i>FGFR3</i> : p.Pro250Arg
Syndrome de Saethre-Chotzen	Mutation dans la séquence codante de <i>TWIST1</i> et perte de copie de <i>TWIST1</i>
Trigonocéphalie isolée	Mutation dans la séquence codante de <i>FREM1</i>
Craniosynosténose de type 3	Mutation dans la séquence codante de <i>TCF12</i>
Craniosténose de type 4	Mutation dans la séquence codante de <i>ERF</i>
Craniosynosténose de type 5	Mutation dans la séquence codante de <i>IL11RA</i>
Craniosynosténose de type 6	Mutation uniquement dans l'exon 4 de <i>ZIC1</i>
Craniosynosténose de type 7	Mutation dans la séquence codante de <i>SMAD6</i> Présence d'un SNP intronique dans <i>BMP2</i>
Dysplasie cranio-fronto-nasale	Mutation dans la séquence codante de <i>EFNB1</i> Perte de copie de <i>EFNB1</i>
Syndrome de Carpenter de type 1 ou acrocéphalosyndactylie de type 2	Mutation dans la séquence codante de <i>RAB23</i>
Syndrome de Carpenter de type 2	Mutation dans la séquence codante de <i>MEGF8</i>

## 4 / MÉTHODES DE DIAGNOSTIC MOLÉCULAIRE

Technique Sanger	Diagnostic clinique typique avec mutation récurrente (voir arbre décisionnel)		
	Gène	Phénotype(s) associé(s)	Référence
Technique de Séquençage ciblé 15 gènes possibles	<i>ALPL</i>	Hypophosphatasie avec atteinte de la sagittale	
	<i>ALX4</i>	Scaphocéphalie	<i>Yagnik et al., Human Mutation, 2012</i>
	<i>EFNA4</i>	Plagiocéphalie	<i>Merrill et al. Hum. Molec. Genet, 2006</i>
	<i>EFNB1</i>	Dysplasie cranio-fronto-nasale	
	<i>ERF</i>	Craniosténose complexe	<i>Twigg et al., Nature Genet, 2013</i>
	<i>FGFR1</i>	Syndrome de Pfeiffer	
	<i>FGFR2</i>	Syndromes d'Apert Syndrome de Pfeiffer Syndrome de Crouzon	
	<i>FGFR3</i>	Syndrome de Muenke	
	<i>FREM1</i>	Trigonocéphalie	<i>Vissers et al. PLoS Genet. 2011</i>
	<i>IL11RA</i>	Syndrome de Crouzon récessif +/- anomalies dentaires	<i>Keupp K et al. Mol Genet Genomic Med. 2013</i>
	<i>MSX2</i>	Craniosténose de Boston	<i>Li, et. al. Am. J. Hum. Genet., 1993</i>
	<i>TWIST1</i>	Syndrome de Saethre-Chotzen	<i>El Ghouzzi, et. al. Nature Genet. 1997</i>
	<i>SMAD6</i>	Trigonocéphalie et/ou scaphocéphalie non syndromiques	<i>Timberlake et al., PNAS. 2017</i>
	<i>TCF12</i>	Plagiocéphalie et brachycéphalie	<i>Sharma et al. Nature Genet, 2013</i>
	<i>ZIC1</i>	Brachycéphalie avec retard mental	<i>Twigg, et al. Am. J. Hum. Genet. 2015</i>

# Craniosténose

## 4 / MÉTHODES DE DIAGNOSTIC MOLÉCULAIRE

### A. CAS INDEX

Étude d'un cas index symptomatique selon l'arbre décisionnel proposé ci-joint : orientation du diagnostic moléculaire par le type de craniosténose défini par l'imagerie et par la recherche d'autres anomalies/malformations par l'examen clinique (ex- trémités, dysmorphie faciale, déficience intellectuelle notamment) et éventuellement par la réalisation d'un bilan malformatif complet (échographie cardiaque, échographie abdominale, IRM cérébrale). Examen clinique des deux parents à la recherche d'une forme familiale.

### B. EXPLORATION DES APPARENTÉS D'UN SUJET ATTEINT

Si l'anomalie moléculaire est identifiée chez le cas index, l'étude des apparentés symptomatiques pourra être réalisée. Dans le cas d'une craniosténose de transmission autosomique récessive, l'étude des parents permettra de réaliser la ségrégation familiale. L'étude des apparentés asymptomatiques devra être discutée au cas par cas.

Il faut tenir compte qu'une variabilité d'expression clinique intra-familiale est importante pour certaines craniosténoses syndromiques (ex Saethre-Chotzen, syndrome de Muenke, syndrome de Pfeiffer) voire une pénétrance incomplète de l'ordre de 50% dans certains cas de craniosténose comme la craniosynostose de type 3 (TCF12) ou de type 4 (ERF).

### C. DIAGNOSTIC PRÉNATAL (DPN)

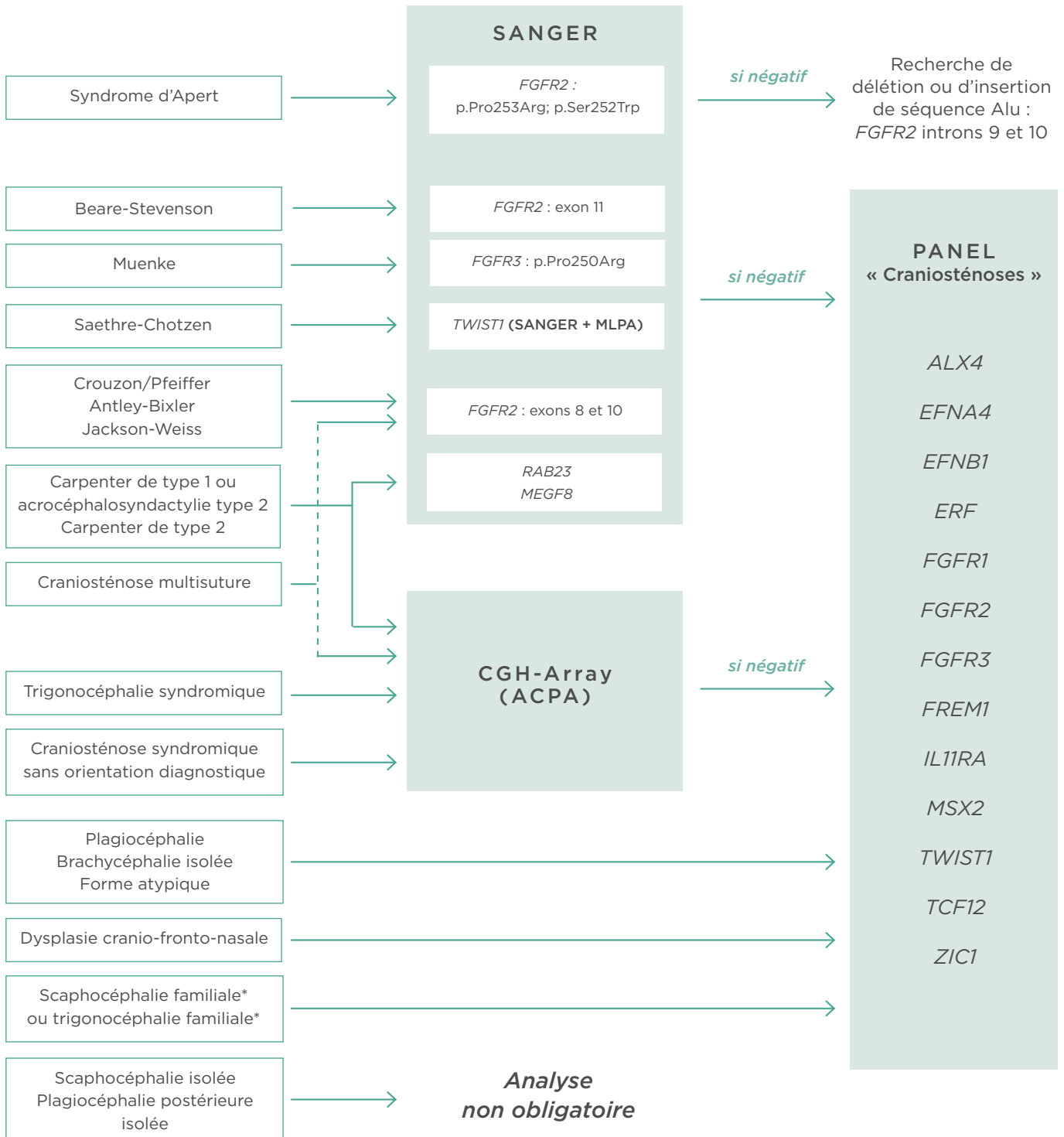
Deux situations peuvent être rencontrées :

- Suspicion échographique d'une craniosténose : recherche de malformations associées, notamment d'anomalies des extrémités. Le rendement du diagnostic moléculaire devant une craniosténose est faible. Le séquençage des deux mutations récurrentes du gène FGFR2 impliquées dans le syndrome d'Apert peut être discuté au cas par cas. Il peut permettre d'apporter un diagnostic, mais ne permettra pas de donner un pronostic fiable.
- En cas d'antécédent familial de craniosténose syndromique avec mutation identifiée dans la famille, il faut distinguer les craniosténoses syndromiques avec déficience intellectuelle associée de façon constante ou quasi-constante, des autres craniosténoses. Lorsqu'une déficience intellectuelle est associée, un DPN peut être proposé. Dans les craniosténoses sans déficience intellectuelle, le mode de transmission est le plus souvent autosomique dominant, avec une probabilité de transmission à la descendance de 50%, mais avec une variabilité phénotypique qu'il est impossible de prédire. Chaque dossier doit être discuté de façon collégiale au Centre Pluridisciplinaire de Diagnostic Prénatal (CPDPN) avant que le DPN soit accepté.



# Craniosténose

## 5 / ARBRE DECISIONNEL



\* Certains cas de scaphocéphalies ou de trigonocéphalies familiales ont été associés à des mutations dans le gène *SMAD6* (Timberlake et. al., PNAS. 2017).